

Grupo Gastro Sur-Oeste (Madrid), 2011

Hemorragia digestiva baja

Atención primaria: Rosa Albañil, Mariana González del Castillo.

Atención especializada: Alfonso Barrio (Fundación Hospital Alcorcón), Josefa Barrio (Hospital de Fuenlabrada), Iván Carabaño (Hospital Infanta Elena), Carolina Gutiérrez (Hospital Puerta de Hierro Majadahonda), Enrique La Orden (Hospital Severo Ochoa), Javier Manzanares (Hospital Doce de Octubre), Beatriz Martínez (Hospital de Móstoles), Enrique Medina (Hospital Doce de Octubre), Enriqueta Román (Hospital Puerta de Hierro Majadahonda), Anabel Ruiz (Hospital de El Escorial), Mercedes Sebastián (Hospital de Móstoles),

Índice

- I. Introducción
- II. Definiciones
- III. Anamnesis y exploración física
- IV. Diagnóstico
- V. Diagnóstico etiológico según la edad
- VI. Tratamiento
- VII. Algoritmos y Anexo
- VIII. Bibliografía

Introducción

La hemorragia digestiva baja (HDB) es un motivo frecuente de consulta en Pediatría, representando el 0,3% de las consultas en los servicios de urgencias.

Esta guía se dirige especialmente al manejo diagnóstico terapéutico de la HDB en el contexto de Atención Primaria haciendo hincapié en la descripción de las patologías más frecuentes, en el manejo inicial y en las indicaciones de derivación, urgente o programada, al especialista.

Aunque la mayoría de las ocasiones el sangrado corresponde a patología banal y autolimitada (fisuras, celulitis perianal), también puede ser un signo de enfermedades relevantes (enfermedad inflamatoria intestinal) e incluso en ocasiones puede precisar una intervención quirúrgica urgente.

Para orientar el diagnóstico es fundamental considerar la edad del niño, los datos de la historia clínica y de la exploración. Antes de iniciar el estudio hay que asegurar que el signo referido por el paciente o la familia es un verdadero sangrado y no se corresponde con una falsa hemorragia o con sangrado de otro origen a nivel del tracto ORL, respiratorio, urinario o genital.

Definiciones

Se considera hemorragia digestiva baja a la que tiene su origen a nivel distal al ángulo de Treitz, sin embargo, el sangrado proximal al mismo también puede pasar a tramos distales y debe ser considerado en el diagnóstico diferencial.

Existen diferentes formas clínicas de presentación dependiendo del lugar de origen, el volumen de sangre o la velocidad de la pérdida sanguínea.

- **Melena:** heces de aspecto negruzco, alquitranadas, brillantes, untuosas y malolientes debido a la mezcla de sangre desnaturalizada con material fecal. Sugiere sangrado de tramos altos del tubo digestivo, siendo más negra cuanto más tiempo permanezca en el mismo.
- **Hematoquecia:** deposiciones con sangre roja, fresca y brillante que puede o no ir mezclada con las heces. Suele originarse por lesiones localizadas por debajo del ángulo de Treitz, y, excepcionalmente, proviene de sangrados altos abundantes que provocan aceleración del tránsito intestinal, apareciendo por el recto como sangre no modificada.
- **Rectorragia:** emisión de sangre roja por vía rectal con origen, predominante, en zonas distales del intestino grueso.
- **Hemorragia digestiva oculta** o sangre oculta: es aquella que, no pudiendo ser objetivada de forma macroscópica, se detecta a través de un test de laboratorio o por análisis microscópico de las heces. Puede provenir de cualquier parte del aparato digestivo.
- **Hemorragia digestiva de origen oscuro (HDOO) o desconocido:** es la hemorragia persistente o recurrente cuyo origen no ha sido aclarado tras la realización de endoscopias alta y baja. Según sea visible o no la sangre en las heces, se distingue la HDOO manifiesta o visible y la HDOO oculta, que se manifiesta con anemia ferropénica y/o prueba de sangre oculta en heces positiva.

Falsa hemorragia y sangrado de origen extradigestivo

Se puede hablar de falsa hemorragia digestiva en tres situaciones **tabla 1:**

1. No se produce sangrado

A través del tracto digestivo se eliminan sustancias que por su coloración, rosada, rojiza o negra, son confundidas con sangre. Suelen corresponder a alimentos y fármacos que contienen colorantes naturales o artificiales, ver **tabla 2.**

2. Se elimina sangre de origen externo

El ejemplo clásico es la ingesta y posterior eliminación por el lactante de sangre materna procedente de grietas del pezón.

3. Se produce sangrado con origen distinto del tracto digestivo

La sangre procedente de cavidad oral, tracto ORL y respiratorio puede ser ingerida y eliminada a través del tracto digestivo. El paciente puede referir como de origen digestivo un sangrado procedente de vía urinaria o de tracto genital.

Anamnesis y exploración física en la hemorragia digestiva baja

Es importante la realización de una adecuada anamnesis y exploración física para orientar el diagnóstico y guiar la realización de pruebas complementarias evitando las que puedan ser innecesarias. Su objetivo es delimitar si se trata de un sangrado digestivo verdadero o no, cuál es el grado de repercusión, y el origen, causa y desencadenante del mismo.

Tabla 1. Falsa hemorragia y sangrado de origen extradigestivo

No se produce sangrado	Sustancias que simulan sangre
Se elimina sangre de origen externo	Sangre ingerida
Sangrado	ORL
	Oral, dental
	Respiratorio
	Urinario
	Genital

Tabla 2. Sustancias cuya ingesta puede simular hemorragia digestiva

Coloración rosada-rojiza	Coloración negra
Alimentos	Alimentos
Dulces	Regaliz
Gelatinas	Morcilla
Refrescos	Sangre
Conservas vegetales	Espinacas
Mermeladas	Chocolate negro
Remolacha	Arándanos
Piel de tomate	Uvas
Piel de melocotón	Tinta de calamar
Colorante E-120 (ácido carmínico)	
Fármacos	Fármacos
Excipientes de sirope	Hierro oral
Rifampicina	Bismuto
Laxantes	Carbón activado
Excipientes de antibióticos	
Otros	Otros
Presencia en heces de <i>Serratia marcescens</i>	Plomo

Anamnesis orientada al sangrado de causa digestiva

Resulta de gran utilidad recoger los siguientes datos:

- A. Edad del niño.
- B. Estimación de la pérdida real de sangre.
- C. Características del sangrado.
 - Duración.
 - Color (la sangre roja fresca cambia rápidamente a marrón en ambiente ácido, las bacterias intestinales oxidan a hematina la sangre fresca adquiriendo ésta un aspecto negruzco alquitranado).
 - Cantidad (abundante o escasa).
 - Relación con la ingesta
 - Relación con la deposición (sangre mezclada con la deposición o recubriéndola).
 - Características (consistencia) de las heces.
 - Sangre oculta en heces: esofagitis, Enfermedad inflamatoria intestinal (EII).

- Sangre y moco: invaginación, infección, EII.
- Deposición sanguinolenta: varices, úlcera, divertículo de Meckel, malformaciones vasculares.
- Deposición con restos escasos de sangre, generalmente roja: pólipo (si recubre la deposición y es roja brillante pensar en fisura o hemorroide).
- Ritmo intestinal habitual.

D. Síntomas concomitantes

- Llanto intermitente no consolable (invaginación intestinal).
- Epigastralgia (enfermedad péptica).
- Vómitos de repetición (Mallory-Weiss).
- Distensión abdominal (cuadros obstructivos).
- Dolor abdominal: invaginación, EII, síndrome hemolítico urémico (SHU), púrpura de Schönlein-Henoch (PSH).
- Proctalgia (fisura anal, hemorroides).
- Ausencia de dolor (divertículo de Meckel, pólipos, hiperplasia nodular linfoide de colon, hemangiomas, telangiectasias).
- Diarrea y fiebre (colitis infecciosas, EII).
- Diarrea afebril (colitis alérgica, SHU, PSH).
- Astenia, síntomas generales (anemia ferropénica por sangrado crónico).
- Fiebre (enfermedad sistémica, infección, EII).

Antecedentes personales

Se recogerán los datos que resulten pertinentes, en función de la historia clínica del paciente.

A. Período neonatal

- Antecedentes de nutrición parenteral, onfalitis o cateterismo de la vena umbilical (como factores de riesgo para el desarrollo de trombosis portal).
- Profilaxis con vitamina K.
- Alimentación enteral: tipo y ritmo de administración (enterocolitis necrotizante).

B. Cronología de introducción de los alimentos, especialmente proteínas de leche de vaca y soja.

C. Patologías previas conocidas y enfermedades sistémicas que predispongan al sangrado:

- Hemopatías.
- Hepatopatías.
- Enfermedades digestivas (ictericia, úlceras, reflujo gastroesofágico, reflujo biliar, poliposis intestinales, sangrados previos).
- Transfusiones de sangre.
- Ferropenia no filiada.
- Coagulopatías.
- Episodios previos de sangrado extradigestivo.

- Patología cardiovascular (arritmias).
- Vasculitis.
- Procesos inflamatorios crónicos
- Estrés sistémico: cirugías, grandes quemados. Las gastritis hemorrágicas son frecuentes en las unidades de cuidados intensivos pediátricos.
- En adolescentes se debe interrogar sobre menarquía y ciclos menstruales.

D. Otros:

- Alimentos y sustancias responsables de falsas hemorragias (**tabla 2**).
- Fármacos (AINE's, corticoides, antibióticos).
- Intoxicaciones (cáusticos, alcohol, cocaína, hierro).
- Viajes internacionales.
- Radiación.
- Cuerpos extraños.

En la tabla 3 se muestra una correlación práctica entre los diversos aspectos a considerar en la evaluación de la hemorragia digestiva baja en el niño.

Antecedentes familiares

Se recogerá los datos que resulten pertinentes, en función de la historia clínica del paciente.

- PTI materna.
- Grietas en el pezón.
- Patología ulcerosa péptica.
- Enfermedad inflamatoria intestinal.
- Hepatopatías.
- Divertículo de Meckel.
- Pólipos.
- Alergia a las proteínas de leche de vaca.
- Coagulopatías.
- Enfermedad de Hirschsprung.
- Hiperelasticidad.
- Telangiectasia.
- Síndrome de Münchhausen.

Tabla 3. Síntomas gastrointestinales asociados a las principales causas de sangrado digestivo bajo

Cantidad de sangre	Aspecto del sangrado	Características de las heces	Dolor	Enfermedad subyacente
Escasa	Roja	Duras	Si (anorectal)	Fisura anal
Escasa o moderada	Roja	Blandas, sueltas	Variable(abdominal)	Proctocolitis alérgica, colitis infecciosa, SHU, EII
Escasa o moderada	Roja	Normal, cubiertas con sangre	No	Pólipo
Moderada	Desde roja a alquitranada	Normal	Si (abdominal)	Púrpura de Henoch-Schönlein
Moderada	Desde roja a alquitranada, en mermelada de frambuesa	Normal	Si (abdominal)	Invaginación
Moderada	Desde roja a alquitranada	Blandas, sueltas	Si (abdominal)	Enterocolitis en la E. Hirschsprung
Abundante	Desde roja a alquitranada	Normal	No	Divertículo de Meckel, angiodisplasia

SHU. Síndrome hemolítico urémico. EII: enfermedad inflamatoria intestinal

Exploración física

- A. **Valoración hemodinámica:** TA y FC (en decúbito y en ortostatismo). El incremento ortostático de la FC (> 20 lpm) o el descenso de la TA sistólica en más de 10 mmHg son señal de hipovolemia y persistencia de la hemorragia. Es el mejor indicador de sangrado significativo. La hipotensión en el niño pequeño es tardía.
- B. **Estado general y de consciencia.**
- C. **Coloración de piel y mucosas y lesiones asociadas:**
 - Palidez: sangrado agudo cuantioso.
 - Ictericia.
 - Púrpuras, petequias, equimosis: diátesis hemorrágica o vasculitis.
 - Angiomas: malformaciones vasculares digestivas.
 - Lesiones hiperpigmentadas: Síndrome de Peutz-Jeghers.
 - Tumores óseos: Síndrome de Gardner.
 - Telangiectasias: Síndrome de Rendu-Osler o telangiectasia hemorrágica hereditaria.
 - Acantosis nigricans: tumores malignos intestinales.
- D. **Signos de hemorragia extradigestiva:**
 - Boca: aftas, amigdalitis, gingivitis, traumatismo dental o mucoso.
 - Exploración ORL: epistaxis.
 - Auscultación pulmonar: hemoptisis.
 - Genitales externos: hematuria, menstruación.
- E. **Exploración abdominal:** esplenomegalia sugerente de hiperesplenismo, signos de HTP, ruidos intestinales.
- F. **Exploración de región anal y tacto rectal (melenas):** fisuras, fístula, colgajos cutáneos ("tags"), datos de inflamación perianal...

En la **tabla 4** figura la evaluación inicial, anamnesis y exploración física de la hemorragia digestiva en pediatría

Tabla 4. Hemorragia Digestiva Baja: evaluación, anamnesis y exploración inicial	
Repercusión hemodinámica	
Leve	TA y FC
Grave	TA y FC Signos de hipoperfusión periférica Disminución del nivel de conciencia
Historia clínica	
Anamnesis	Edad Forma de presentación: duración, intensidad, frecuencia y color Síntomas digestivos: dolor abdominal, anal, cambios del ritmo intestinal Síntomas extradigestivos: pérdida de peso, tos o epistaxis Aspecto de la sangre emitida Relación con las heces y características de las mismas Gastroerosivos, medicamentos o cuerpos extraños Fármacos, alimentos, aditivos y colorantes alimentarios
Antecedentes personales	Pólipos Episodios previos de hemorragia digestiva Procedimientos previos Enfermedades asociadas Fármacos: anticoagulantes, AINEs, corticoides
Antecedentes familiares	Pólipos, episodios previos de hemorragia digestiva y otras enfermedades hereditarias predisponentes a sangrado
Exploración física	Inspección general Abdominal y por aparatos (ORL...) Inspección anal, tacto rectal

DIAGNÓSTICO

Las pruebas complementarias deben orientarse en función de la historia clínica, edad, tipo de sangrado, y en la exploración física (**Tabla 5**).

Tabla 5. Pruebas diagnósticas disponibles para identificar las principales causas de sangrado digestivo bajo, según edad de presentación

Enfermedad	Pruebas
Recién nacido	
Enterocolitis necrotizante	Examen físico, RX abdomen simple, ecografía abdominal
Malrotación con vólvulo	RX abdomen, ecografía abdominal, enema opaco, tránsito gastrointestinal
Proctocolitis alérgica	Historia dietética, exclusión del alérgeno de la dieta, PRICK test, IgE total, RAST, proctosigmoidoscopia
Enterocolitis en la E. Hirschsprung	Enema de bario, manometría rectal, biopsias rectales
Enfermedad Hemorrágica del RN	Estudios de coagulación
Lactantes: 1 mes-2 años	
Fisura anal	Examen físico, anuscopia
Colitis Infecciosa	Coprocultivo, examen de heces para virus, huevos y parásitos
Invaginación	Ecografía abdominal
Divertículo de Meckel	Gammagrafía, laparoscopia exploradora, laparotomía
Hiperplasia nodular linfoide	Colonoscopia, biopsia.
Duplicación intestinal	Ecografía, TAC, tránsito gastrointestinal, enema opaco
Pre-escolares: 2-5 años	
Pólipos	Colonoscopia
P. Henoch-Schönlein	Examen físico
S. Hemolítico Urémico	Hemograma, frotis de sangre periférica, pruebas de función renal
Escolares: > 5 años	
E. Inflamatoria Intestinal	Ecografía, tránsito intestinal, TAC, gastroscopia, colonoscopia, biopsias
Hemorroides	Examen físico, anuscopia
Angiodisplasia	Colonoscopia, angiografía, cápsuloendoscopia
Lesión de Dieulafoy	Colonoscopia, angiografía
Telangiectasias	Colonoscopia
Colitis por diversión	Proctosigmoidoscopia, biopsia
Úlcera perianastomótica yeyuno-cólica o ileo-cólica	Enema opaco, proctosigmoidoscopia, biopsia
Neoplasia	Colonoscopia, biopsia
Úlcera rectal solitaria	Proctosigmoidoscopia, biopsia

TÉCNICAS DIAGNOSTICAS DISPONIBLES EN ATENCIÓN PRIMARIA

Si el paciente está estable y presenta sangrado escaso o intermitente se puede iniciar el estudio diagnóstico en Atención Primaria. En la **tabla 6** se recogen las pruebas que se pueden realizar en Atención Primaria y en Atención Especializada.

En todo paciente con HDB debe realizarse siempre una **inspección anal y tacto rectal** para descartar patología anorrectal (fisuras, hemorroides, celulitis perianal) y visualizar las características de las heces. Esto permite en muchas ocasiones un diagnóstico rápido y evita la realización de exploraciones complementarias innecesarias. Si existe sospecha clínica de **proctocolitis alérgica**, se realizará una prueba diagnóstico-terapéutica de exclusión de proteínas de leche de vaca de la dieta del niño, si es alimentado con fórmula para lactantes, o de la madre si el niño recibe lactancia materna, sin necesidad de realizar RAST o pruebas cutáneas (ver apartado de tratamiento).

Pruebas de laboratorio

- **Hemograma:** valora la presencia o no de anemia y en función del hematocrito la gravedad del cuadro. La trombopenia puede sugerir hiperesplenismo o síndrome hemolítico urémico, mientras que la trombocitosis podría ser orientativa de enfermedad inflamatoria intestinal o ferropenia. La eosinofilia podría indicar alergia a la leche o parasitosis intestinal.
- **Estudio de coagulación:** valora la presencia o no de coagulopatía o hepatopatía.
- **Bioquímica plasmática:** perfil hepático para descartar hepatopatía. Metabolismo del hierro. La realización del índice urea/creatinina orienta sobre la procedencia del sangrado (>30: HDA, y si es <30: HDB).
- **Reactantes de fase aguda** (VSG, PCR): Ante sospecha de EII, si lo sugieren la historia clínica y las características de las heces.
- **Estudio de heces**

- Realización de **coprocultivo, antígenos virales y parásitos** en heces ante la sospecha de cuadro infeccioso.
- Valorar la posibilidad de determinación de **toxina de Clostridium difficile**, principalmente si ha recibido tratamiento antibiótico prolongado previo, aunque en niños pequeños puede no existir este antecedente.
- **Estudio de sangre oculta en heces:**

Es útil para verificar la presencia de sangre en casos dudosos ya que diversas sustancias pueden simular sangre roja fresca o melenas (**Tabla 2**). La pérdida fecal de sangre en individuos normales oscila entre 0.5 a 1.5 ml al día. La mayoría de los test se hacen positivos por encima de los 2 ml al día.

Las indicaciones fundamentales para determinar sangre oculta en heces en Atención Primaria son:

- Verificar la presencia de sangre cuando se duda de que realmente sea un sangrado.
- En casos de sangrado intermitente no objetivado.
- Estudio de niños con anemia ferropénica o ferropenia refractaria al tratamiento.

Se dispone de varios test para la detección de sangre en heces:

1. Test del guayaco (Hemoccult II)

Se basa en la detección de hemoglobina mediante métodos químicos y por ello es un test más sensible para detectar sangrado digestivo de tramos distales, ya que la hemoglobina se degrada en el tracto gastrointestinal. La hemoglobina o mioglobina presente en la carne o el ácido ascórbico y las peroxidasas de las frutas y verduras no cocinadas pueden dar falsos positivos, por lo que es necesario eliminarlos de la dieta para su realización. Los compuestos con hierro o bismuto alteran la

coloración de las heces simulando melenas pero no producen falsos positivos de este test.

2. Test de detección de hemoglobina humana

Se basan en la detección de epítomos de hemoglobina humana por inmunocromatografía mediante anticuerpos monoclonales específicos. Son muy sensibles para la detección de sangrado gastrointestinal distal, pero al igual que el test del guayaco, tampoco son útiles para detectar sangrado procedente de estómago o intestino proximal por la degradación de la hemoglobina. No se produce interferencia con la dieta; sin embargo su alta sensibilidad puede dar lugar a falsos positivos en el paciente pediátrico, por pérdidas hemáticas pequeñas asociadas al simple paso de heces o la presencia de dermatitis perianal. Este test es el que se realiza en la actualidad en muchos laboratorios de nuestro entorno.

No hay ninguna evidencia científica que avale el uso de agua oxigenada añadida a las heces para detectar sangre oculta.

Pruebas de imagen

- **Radiografía de abdomen:** puede considerarse su realización si hay sospecha de retención fecal, principalmente en pacientes obesos con difícil palpación abdominal y si no hay historia clara de estreñimiento.

TABLA 6. Técnicas diagnósticas disponibles en cada nivel de atención

Pruebas complementarias disponibles en AP ¹	Pruebas disponibles en AE (por orden realización en caso de hemorragia oculta)
Analítica sanguínea Hemograma Bioquímica básica Estudio de coagulación Reactantes de fase aguda: PCR, VSG	Sonda nasogástrica Endoscopia digestiva alta Colonoscopia Gammagrafía intestinal con ⁹⁹ Tecnecio-pertecnetato Gammagrafía con hematíes marcados con ⁹⁹ Tecnecio Casos seleccionados, si pruebas anteriores no detectan sangrado: Capsuloendoscopia Enteroscopia por pulsión de doble balón Casos graves de sangrado activo Arteriografía Laparotomía exploradora
Estudio de heces Coprocultivo y estudio de parásitos Estudio de sangre oculta	
Pruebas de imagen Rx abdomen: para filiar estreñimiento	Si sospecha de obstrucción: Rx abdomen Ecografía abdominal
Prueba diagnóstico-terapéutica de exclusión de	Neonatos

proteínas de leche de vaca

Test de APT

1.- Pruebas disponibles tanto en primaria como especializada.

TÉCNICAS DIAGNOSTICAS DISPONIBLES EN ATENCIÓN ESPECIALIZADA

Si el paciente presenta síntomas de alarma (**Tabla 7**) estará indicada la derivación a Atención Especializada para completar estudio con pruebas diagnósticas no disponibles en el primer nivel asistencial. En el caso de que el paciente presente sangrado activo importante e inestabilidad hemodinámica se remitirá al Servicio de Urgencias o Unidad de Cuidados Intensivos donde se manejará al niño según protocolos específicos. En este contexto, la colocación de una sonda nasogástrica con lavado gástrico (suero fisiológico a temperatura ambiente) puede ayudar a identificar el origen del sangrado: la presencia de sangre confirma hemorragia digestiva proximal al ángulo de Treitz y la existencia de bilis, sin sangre, hemorragia digestiva distal al mismo.

Tabla 7. Síntomas de alarma

Derivación urgente	Derivación programada
Sangrado masivo o activo	Antecedentes familiares de enfermedades digestivas (poliposis)
Inestabilidad hemodinámica	Afectación del estado general (síntomas constitucionales, pérdida ponderal, dolor abdominal, diarrea persistente, etc.)
Coexistencia de sangrado a otro nivel	Clínica de diarrea sanguinolenta con número de deposiciones (>6/día) y causa no filiada
Sospecha de hepatopatía grave	Diarrea sanguinolenta de más de 7 días de duración
Sospecha de patología quirúrgica	Datos analíticos que orienten a organicidad (anemia, aumento reactantes de fase aguda, alteración coagulación, etc.)
	Síntomas recurrentes

PRUEBAS DE LABORATORIO

En neonatos el test de **APT-Downey** permite diferenciar la procedencia del sangrado, del niño o la madre, debiendo hacerse siempre con sangre fresca para que sea válido.

PRUEBAS DE IMAGEN

- **RADIOGRAFÍA SIMPLE ABDOMEN:** si se sospecha patología quirúrgica nos permitirá identificar datos indirectos de obstrucción intestinal (dilatación de asas, neumoperitoneo, neumatosis...)
- **ECOGRAFIA ABDOMINAL**
 - Está indicada cuando se sospecha patología quirúrgica (permite detectar: invaginación intestinal, líquido libre abdominal, edema de asas...)
 - También permite la identificación de hepatomegalia y/o ascitis.
- **Los ESTUDIOS CON CONTRASTE** no están indicados de forma rutinaria en el sangrado agudo, pudiendo interferir con los resultados de la endoscopia y angiografía si se realizan previamente.
- **OTRAS TÉCNICAS RADIOLÓGICAS**

Arteriografía/ Angio-TAC

Puede ser necesaria su realización urgente en pacientes con inestabilidad hemodinámica y sangrado activo en los que no se puede realizar la colonoscopia permitiendo la intervención terapéutica. Requiere experiencia en la técnica ya que puede tener graves complicaciones.

ENDOSCOPIA

Las técnicas con endoscopia flexible son de elección para diagnosticar el origen del sangrado y su etiología. Permiten la recogida de biopsias para estudio histológico y la realización de procedimientos terapéuticos como la esclerosis, diatermocoagulación o polipectomía. En ocasiones los hallazgos pueden predecir el riesgo de resangrado.

Colonoscopia

Es el procedimiento diagnóstico-terapéutico de elección cuando se sospecha que la hemorragia se origina en el tracto gastrointestinal inferior, salvo que el origen sea una causa evidente (colitis infecciosa, colitis alérgica, enfermedad perianal). Sus principales indicaciones son:

- Sospecha de enfermedad inflamatoria intestinal
- Sospecha de pólipo juvenil o historia familiar de poliposis colónica.
- Lesiones cutáneas que sugieran asociación con patología digestiva baja (S. Peutz Jeghers...)
- Sospecha clínica de colitis alérgica con mala evolución tras la prueba de exclusión de proteínas de leche de vaca.
- Hemorragia digestiva baja de causa desconocida.

Endoscopia digestiva alta

Es la primera prueba a realizar cuando se sospecha que la hemorragia se origina en tracto gastrointestinal superior (epigastria, melenas...) y cuando se trata de una rectorragia importante. Las causas más frecuentes de sangrado importante de origen alto son las úlceras gastroduodenales y las varices esofágicas. Si la gastroscopia no revela el origen del sangrado el siguiente paso será la realización de una colonoscopia.

OTRAS TÉCNICAS ENDOSCÓPICAS

La cápsuloendoscopia permite la visualización de lesiones en intestino delgado. Su mayor rendimiento diagnóstico es en la evaluación de la hemorragia de origen desconocido. Sin embargo, su realización es difícil en menores de 5 años y no permite la recogida de muestras para biopsia.

La enteroscopia por pulsión de doble balón es una técnica empleada fundamentalmente en adultos que permite la exploración de intestino delgado con posibilidad de toma de biopsias e intervención terapéutica.

Laparotomía exploradora con enteroscopia, puede ser necesaria en casos de sangrado masivo con compromiso hemodinámico en que los exámenes anteriormente citados no conduzcan al diagnóstico.

TECNICAS ISOTÓPICAS

- **Gammagrafía intestinal con ⁹⁹Tecnecio-pertecnetato**

Permite identificar en más de 90% de casos la presencia de ectopia gástrica (divertículo de Meckel o duplicación intestinal). El rendimiento diagnóstico es mayor si se administra los 2 días previos a la realización de la prueba ranitidina u omeprazol. Pueden ser causa de falso negativo la existencia de invaginación intestinal, superficie de ectopia gástrica escasa, o sangrado masivo que diluye el marcador.

- **Escintigrafía con hematíes marcados con ⁹⁹Tecnecio**

Se realiza cuando el sangrado es activo y las técnicas endoscópicas no consiguen localizarlo. Puede detectar sangrados de hasta 0.1 ml/minuto y permite orientar la localización del sangrado previa a la realización de arteriografía o cirugía. Su principal limitación es que no detecta sangrados intermitentes o localizados en ángulo hepático o esplénico.

Diagnóstico etiológico de la hemorragia digestiva baja según la edad

En las siguientes tablas (**tabla 8, 9 y 10**) se muestran las entidades clínicas más frecuentes

en cada grupo de edad con el tipo de sangrado más habitual, junto con sus manifestaciones clínicas principales y la prueba diagnóstica más adecuada para cada una de ellas.

TABLA 8. Hemorragia digestiva baja en recién nacidos. Diagnóstico diferencial

ENFERMEDAD	TIPO DE SANGRADO	ETIOLOGÍA	CLÍNICA	DIAGNÓSTICO
Enfermedad hemorrágica del R. N.	Hematoquecia Melenas	Déficit de vit. K	Sangrado G-I, umbilical	Estudio coagulación
Sangre materna deglutida	Melenas	Grietas en pezón Sangre canal del parto	Vómitos Melenas	Test de Apt
Enterocolitis necrotizante	Melenas Hematoquecia	R. N. Pretérmino Estrés neonatal	Distensión abdominal Vómitos biliosos	RX abdomen
Vólvulo intestinal	Melenas	Malrotación intestinal	Distensión abdominal Vómitos biliosos	Radiología Ecografía
Úlcera de estrés	Hematoquecia Melenas	Infecciones Traumatismos Deshidratación	Regurgitaciones, vómitos, llanto	Endoscopia alta
Proctocolitis por proteínas de leche de vaca	Hematoquecia y moco	Proteínas de leche de vaca	Vómitos y diarrea	Prueba de exclusión de PLV Colonoscopia en casos de mala evolución
Enterocolitis asociada a E. Hirschsprung	Diarrea sanguinolenta	Megacolon agangliónico	Vómitos, distensión abdominal, estreñimiento	Rx abdomen

TABLA 9. Hemorragia digestiva baja en los lactantes. Diagnóstico diferencial

ENFERMEDAD	TIPO DE SANGRADO	ETIOLOGÍA	CLÍNICA	DIAGNÓSTICO
Fisura anal	Rectorragia	Estreñimiento	Dolor rectal	Inspección anal
Celulitis perianal	Rectorragia escasa	Estreñimiento	Dolor rectal	Inspección anal
Proctocolitis alérgica	Hematoquecia y moco	Proteínas de leche de vaca	Frecuentemente asintomáticos. Retraso ponderal	Provocación proteínas leche vaca
Diarrea infecciosa	Rectorragia escasa	Bacterias, virus, Parásitos	Fiebre, vómitos diarrea y dolor abdominal	Coprocultivo Estudio de parásitos en heces
Invaginación intestinal	Melena en jalea de grosella	Idiopática D. de Meckel Duplicación intestinal	Dolor cólico abdominal sudoración, irritabilidad	Ecografía abdominal

Divertículo de Meckel	Rectorragia Hematoquecia	Congénita	Hemorragia indolora, palidez, anemia Asintomáticos	Gammagrafía Intestinal ⁹⁹ Tc-pertecnetato Laparotomía
Hiperplasia folicular linfoide	Rectorragia escasa	Idiopática, alergia, inmunodeficiencia E de Hirschsprung	Asintomáticos	Colonoscopia Biopsia

TABLA 10. Hemorragia digestiva baja en niños, escolares y adolescentes. Diagnóstico diferencial

ENFERMEDAD	TIPO DE SANGRADO	ETIOLOGÍA	CLÍNICA	DIAGNÓSTICO
Diarrea infecciosa	Escasa/abundante, roja	Bacterias/parásitos	Diarrea, fiebre, dolor abdominal	Coprocultivo
Fisura anal	Roja, escasa, al finalizar la deposición	Estreñimiento	Defecación dolorosa	Inspección anal
Pólipo juvenil	Rectorragia escasas, Recurrente, sangre mezclada con heces normales	Idiopática	Sin otros síntomas	Colonoscopia
Invaginación intestinal	Roja/"grosella"	D. de Meckel/ Duplicación intestinal	Dolor abdominal	Ecografía abdominal
Púrpura de Schönlein-Henoch	Melena y/o rectorragia moderada/abundante	Vasculitis	Dolor abdominal Vómitos púrpura, artritis	Examen físico Ecografía abdominal
S. hemolítico Urémico	Diarrea con sangre roja escasa o abundante	Vasculitis	Dolor abdominal Diarrea, edemas, hematuria	Exámenes de laboratorio
Angiodisplasia	Sangrado agudo (abundante) o crónico (oculto)	E.VonWillebrand, S. de Turner S.Rendu-Osler. S. Klippel T -Weber	Sin dolor abdominal	Examen físico Colonoscopia Capsulo-endoscopia
Colitis ulcerosa/ Enfermedad Crohn	Sangre roja, cantidad Variable	Desconocida	Dolor abdominal, tenesmo, diarrea síntomas constitucionales	Colonoscopia Biopsia. Tránsito G-I/ Gammagrafía con leucocitos marcados
Divertículo Meckel Hiperplasia nodular linfoide	(como tabla anterior)			
Úlcera duodenal/gástrica	Oculto/melena/ roja abundante	<i>H. pylori</i> , AINE. Gastritis por estrés	Epigastralgia Ardor, dolor epigástrico,	Endoscopia alta
Esofagitis	Oculto/melena	Reflujo	disfagia,vómitos	Endoscopia alta

		gastroesofágico		
Varices esofágicas	Oculto/melena, sangre roja abundante	Hipertensión portal	hematemesis	Endoscopia alta
Neoplasias	Oculto/melena/roja abundante	Síndrome linfoproliferativo	Dolor abdominal, s. constitucional...	Colonoscopia Ecografía abdominal

Tratamiento de la hemorragia digestiva baja en atención primaria

Las causas más frecuentes de sangrado rectal pueden ser manejadas por el pediatra de atención primaria. Dentro de ellas se incluyen la proctocolitis alérgica del lactante, la colitis infecciosa o la patología ano-rectal.

En el manejo del sangrado rectal se deben tener en cuenta los siguientes puntos:

- La colitis infecciosa es generalmente autolimitada y los antibióticos sólo son necesarios en casos seleccionados.
- Los niños con colitis aguda (menos de 7-10 días) y menos de 6 deposiciones al día si están clínicamente bien (ausencia de síntomas de gravedad o alarma) pueden ser manejados en atención primaria.
- Se debe sospechar enfermedad inflamatoria intestinal ante la persistencia (más de 7-10 días) o recurrencia del sangrado, ante la presencia de síntomas o signos acompañantes, o bien cuando hay antecedentes familiares de colitis ulcerosa o enfermedad de Crohn.
- La colitis del lactante es un proceso generalmente leve y autolimitado y la alergia a la PLV está sobrediagnosticada. Tras un periodo limitado de exclusión de PLV al niño o madre (en caso de lactancia materna) un número importante de niños puede hacer su dieta normal. En un estudio sólo cumplen criterios tras exclusión / provocación un 18% de los lactantes. El manejo de la proctocolitis alérgica fue objeto de un protocolo de Gastrosur, publicado en el año 2009.
- Los problemas anales que provocan sangrado son molestos pero fácilmente manejables y suelen tener como causa o consecuencia el estreñimiento, que precisa un tratamiento adecuado junto a medidas sencillas de tratamiento local.
- La colonoscopia es la exploración diagnóstica principal en el sangrado rectal. Puede ser terapéutica en el caso de pólipos o lesiones vasculares.
- Las fisuras anales crónicas, el divertículo de Meckel o la duplicación intestinal, la malrotación y vólvulo, la enfermedad de Hirschprung o las diferentes causas de isquemia intestinal precisan de tratamiento quirúrgico.

A. COLITIS INFECCIOSA

Constituye junto con los pólipos la causa más frecuente de sangrado rectal en la etapa preescolar, por lo que debemos sospechar esta etiología cuando aparezca asociado a síntomas disintéricos como fiebre, dolor abdominal, tenesmo y heces diarreicas o de consistencia disminuida. Los gérmenes más frecuentemente implicados son *Salmonella sp*, *Shigella sp*, *Campylobacter jejuni*, *E. Coli* enteroinvasiva, *Yersinia enterocolítica* y *Clostridium Difficile*.

Como en toda gastroenteritis, la administración de soluciones de rehidratación oral y la realimentación precoz, constituyen la piedra angular del tratamiento. No es necesaria la restricción dietética, la retirada de la lactancia materna, ni la dilución de fórmulas artificiales. El empleo de antibióticos, no está indicado en la mayoría de los niños sanos.

INDICACIONES DE TRATAMIENTO ANTIBIÓTICO

- Pacientes inmunocomprometidos
- Prematuros o con enfermedades graves subyacentes
- Diarrea invasiva grave
- Casos de curso desfavorable
- Infección extraintestinal o sistémica
- Riesgo incrementado de transmisión (en infecciones nosocomiales o en contactos de riesgo)
- Shigellosis
- Cólera
- Enterocolitis pseudomembranosa por Clostridium difficile
- Giardiasis
- Amebiasis
- Algunos casos de infección por Campylobacter y por Yersinia
- Lactantes con bacteriemia
- Menores de 3 meses con infección por Salmonella.

Tabla 11. Enterocolitis infecciosa. Indicaciones de tratamiento antibiótico.

GERMEN	INDICACIÓN ANTIBIÓTICO	ANTIBIÓTICO DE ELECCIÓN	DOSIS (mg/ kg/d)
Shigella	Siempre ↓ Intensidad, duración del cuadro y diseminación a otros contactos Impacto sobre las complicaciones no definido	Cefalosporina 3ª gen Ciprofloxacino Azitromicina	Cefotaxima (iv) 100-200, 3-4 dosis Ceftriaxona (im, iv) 50-75, 1 dosis, 3-4 días Ciprofloxacino (iv) 30, 2 dosis, 3-5 d) Azitromicina (vo) 10 vo, 1 dosis 3-5 d (adolescentes 500 mg/d)
Salmonella	<3meses Niños con riesgo de enfermedad invasiva ¹ Puede aumentar el número de portadores	Cefalosporina 3ª generac Ampicilina o amoxicilina Cotrimoxazol Ciprofloxacino	Ver dosis descrita previamente Ampicilina (iv) 100 iv, 4 dosis 7 d Cotrimoxazol 10, 2 dosis 3-5 d (máximo 160 mg/dosis de trimetoprim) Ver dosis descrita previamente
Campylobacter	Los 3 1ºs días del cuadro Bacteriemia ² < 3 meses Inmunodeprimidos o sintomatología severa Acorta la duración de la infección	Eritromicina Azitromicina	Eritromicina (vo) 50, 3-4 dosis, 7 d Ver dosis descrita previamente
Yersinia	Bacteriemia < 3 meses Inmunodeprimidos Patología de base grave	Cotrimoxazol Tetraciclinas Doxiciclina	Ver dosis descrita previamente

1. Hemoglobinopatías, enfermedades crónicas GI, inmunodeprimidos, oncológicos...
2. Fiebre elevada y hemocultivo positivo.

En nuestro medio, los gérmenes causantes de gastroenteritis enteroinvasivas son principalmente los siguientes:

Shigella: Afecta principalmente a niños de 1-4 años. Tras un período de incubación de 1 a 7

días, suele presentarse con fiebre elevada, diarrea acuosa, en ocasiones sanguinolenta, y dolor abdominal. Los hallazgos analíticos son muy inespecíficos, mostrando generalmente leucocitosis con desviación izquierda. Las complicaciones son infrecuentes pero graves: perforación intestinal, megacolon tóxico, deshidratación, sepsis, hiponatremia, hipoglucemia, neumonía, síndrome hemolítico-urémico, convulsiones o encefalopatía. Constituye la única colitis infecciosa en la que siempre está indicado el tratamiento antibiótico.

Salmonella: Es una toxiinfección alimentaria que se manifiesta como diarrea aguda, siendo el sangrado rectal menos frecuente que en la anterior, tras un período de incubación de 10 a 48 horas. Suele presentarse en menores de 5 años, con una mayor incidencia en el primer de año de vida, donde puede acompañarse de bacteriemia en el 5% de los casos. Es típica la presencia de leucopenia y desviación izquierda, pero la sospecha diagnóstica la confirma el coprocultivo, que puede permanecer positivo durante semanas.

Campylobacter: La fuente de contaminación suelen ser las carnes poco cocinadas, la leche no pasteurizada y las aguas contaminadas. Tras un período de incubación de 2 a 5 días, produce un síndrome disenteriforme que afecta fundamentalmente a niños de hasta 8 años. La mayoría de las infecciones se resuelven espontáneamente en 2 semanas, pero se puede emplear eritromicina durante 5-7 días para eliminar el organismo de las heces en 2-3 días.

Yersinia: El reservorio son los animales de granja, por lo que las toxoinfecciones están relacionadas con la ingesta de carne y productos lácteos. Se multiplica a 4°C por lo que la refrigeración adecuada aún de carne cruda, no evita el riesgo. La cocción adecuada y la pasteurización eliminan eficazmente el microorganismo. Tras un período de incubación de 3-7 días, ocasiona un cuadro disentérico en el 25% de los casos. En ocasiones produce una ileítis aguda, que simula una apendicitis o enfermedad de Crohn. Cuando se sospecha, es necesario indicarlo, ya que precisa un medio especial de cultivo. La infección se resuelve espontáneamente en 2 semanas.

Escherichia coli: Es la causa más común de diarrea del viajero y la transmisión suele ser a través del agua contaminada o alimentos manipulados de forma inadecuada. Se han identificado varias cepas, siendo la más peligrosa la E. coli productora de toxina Shiga, también llamada enterohemorrágica. El serotipo O157:H7, es el responsable de la mayoría de los brotes alimentarios en el hemisferio norte, siendo los alimentos más frecuentemente implicados, las hamburguesas poco cocinadas, la sidra de manzana, la lechuga y la mayonesa. El cuadro típico es dolor abdominal con diarrea inicialmente acuosa pero que en pocos días se tiñe de sangre, diferenciándose de la shigellosis, en que la fiebre es un síntoma poco frecuente. Al igual que en el caso de la Yersinia, precisa un medio especial de cultivo, por lo que se deberá indicar la sospecha cuando solicitemos el coprocultivo. La complicación más grave es el síndrome hemolítico urémico (anemia hemolítica microangiopática, trombocitopenia e insuficiencia renal aguda) producido por E. coli O157:H7 y que suele aparecer 3-16 días después de la colitis. El empleo temprano de antibióticos en la colitis por E. coli incrementa el riesgo de desarrollo de SHU.

Clostridium Difficile: La forma típica de presentación es diarrea moderada o un síndrome disentérico en un niño que ha estado en tratamiento con antibióticos, si bien se puede presentar en pacientes que no han recibido ningún fármaco. La clínica varía desde una diarrea moderada a un síndrome disentérico.

El diagnóstico se hace con la detección de la toxina en heces mediante técnicas de ELISA, y el tratamiento consiste en la interrupción del antibiótico, así como la administración de metronidazol o vancomicina vía oral, si el cuadro persiste o hay datos de toxicidad. En los casos más severos, el metronidazol se puede administrar por vía intravenosa, a diferencia de la vancomicina, que por dicha vía no alcanza concentraciones intraluminales suficientes. En casos de resistencia a la vancomicina, se puede emplear rifaximina. *Sacharomyces boulardii* es el probiótico con mejores resultados en la colitis por *Clostridium difficile*.

Otros organismos: La infección por *N. Gonorrhoeae*, *C. Trachomatis* y *Virus Herpes Simple* pueden ocasionar sangrado oculto o evidente, y en estos casos se debería indagar sobre la posibilidad de que el niño haya sido objeto de abusos sexuales.

B. PROCTOCOLITIS ALÉRGICA

Los síntomas más frecuentes de la alergia alimentaria son vómitos, dolor abdominal, diarrea, y ocasionalmente deposiciones con moco y/o sangre. Sin embargo hay un cuadro clínico frecuente en el lactante pequeño en el que el sangrado rectal es un signo prominente, la **proctocolitis asociada a proteínas**. Se presenta en los primeros meses de la vida, sobre todo en niños amamantados aunque también puede afectar a lactantes alimentados con fórmula. Se manifiesta por la presencia de sangre roja en las heces, normales o blandas, de un niño por lo demás sin signos de enfermedad. Los lactantes con colitis inducida por proteínas tienen un aspecto saludable y ganan peso adecuadamente.

El manejo clínico, como en cualquier alergia alimentaria, se basa en la exclusión del agente causal de la dieta de manera estricta. El abordaje desde Atención Primaria debe basarse en los siguientes puntos:

- Se realizará una prueba diagnóstico-terapéutica de exclusión de proteínas de leche de vaca de la dieta del niño si es alimentado con fórmula para lactantes, o de la madre si el niño recibe lactancia materna.
- Si los síntomas desaparecen se mantendrá este tratamiento durante 4 semanas.
- Se reintroducirán posteriormente las proteínas de leche de vaca, confirmándose el diagnóstico si hay recaída clínica.
- No es necesaria la realización de pruebas cutáneas o RAST puesto que se trata de una reacción no IgE mediada y la negatividad de estas pruebas no excluye el diagnóstico (ver protocolo Gastrosur 2009).¹

C. PATOLOGÍA ANO-RECTAL

a) Fisura anal.

- **Definición.** La fisura anal es una rasgadura elíptica del canal anal por debajo de la línea dentada. El paso de las heces causa dolor y sangrado, en general escaso y rojo brillante, que recubre la deposición o mancha el papel higiénico.
- **Clasificación.**
 - **1. Agudas**, casi siempre secundarias a estreñimiento. Son una de las causas más frecuentes de sangrado rectal en los niños.
 - **2. Crónicas:** más de 6 semanas de duración. Son muy raras en los niños y pueden ser consecuencia de una fisura aguda no resuelta, con mecanismos fisiopatológicos adicionales como son la isquemia local y el espasmo esfinteriano que tira de los bordes de la fisura impidiendo o retrasando su cicatrización. El tratamiento de esta situación es más complicado y generalmente lo hace el cirujano pediátrico.
- **Localización.** En los niños se suelen presentar en la línea media anterior o posterior, aunque en los lactantes pueden presentarse en cualquier cuadrante. Generalmente, las fisuras crónicas se sitúan en la línea media posterior. Las fisuras múltiples, irregulares y fuera de la línea media deben hacer sospechar una causa secundaria como enfermedad inflamatoria, inmunodeficiencia o abuso. Son estigmas de fisuras antiguas los repliegues carnosos o *tags*.
- **Tratamiento.** El tratamiento de la fisura anal aguda está basado en medidas frente al estreñimiento y, de forma secundaria, tratamiento tópico. Muchas curan de forma espontánea. Las que son asintomáticas no se tratan tópicamente. La dieta rica en fibra y el uso de laxantes reblandecedores de las heces (Movicol®, Emportal®, Duphalac®) o lubricantes (Emuliquen®, Hodernal®) favorece el paso de las heces por el canal anal. En caso de dolor y sangrado, pueden aplicarse anestésicos tópicos puros (lubricante urológico, EMLA) o distintas pomadas a base de lanolina, anestésicos y corticoides (Synalar rectal®, Cohortán rectal®, Sheriproct®, o Trigón rectal®) o cicatrizantes (Blastoestimulina®). Los corticoides actúan sobre la inflamación local. Pueden recomendarse baños de asiento para relajar el esfínter. Todas estas medidas tienen una base empírica y su eficacia no es mucho mayor que la del placebo.
La fisura anal crónica debe ser derivada al especialista. El tratamiento de la misma

puede ser médico o quirúrgico. El tratamiento médico consiste en primer lugar en implementar medidas antiestreñimiento, utilizar baños de asiento, o anestésicos tópicos (Titanorein lidocaína®, EMLA). En segundo lugar pueden emplearse ungüentos tópicos a base de vasodilatadores (gliceril trinitrato (GTN), Nitroglicerina 0,2% tópica rectal®), bloqueantes de calcio tópicos (Diltiazem 2% pomada o gel, preparación en fórmula magistral) y con menor eficacia toxina botulínica (20-80 U). En caso de fracaso de estas medidas se necesita realizar cirugía: esfinterotomía lateral.

b) Hemorroides.

Son una causa muy rara de sangrado rectal en los niños. Su prevalencia aumenta con la edad (adolescentes y adultos). Se relacionan con esfuerzos intensos con la defecación. Las hemorroides externas, situadas por fuera de la línea pectínea, pueden dar también picor o dolor, en este caso por la trombosis. Tras la misma suele quedar como señal un *tag* o repliegue cutáneo.

Las hemorroides internas no suelen doler pero sí prolapsarse y sangrar. Se diagnostican por anuscopia. Su clasificación se hace por el grado de prolapso: grado I, protusión sin prolapso, grado II, prolapso con esfuerzo y reducción espontánea, grado III con reducción manual, grado IV, no pueden reducirse. Más frecuentes en casos de hipertensión portal.

El tratamiento consiste en medidas frente al estreñimiento, evitando el esfuerzo excesivo e ineficaz en la defecación, baños de asiento y pomadas locales similares a las empleadas en la fisura. Hay preparaciones sin corticoides, con vasoconstrictores y anestésicos, útiles en caso de escozor o picor (Hemoal®, Proctolog®). Las hemorroides internas se manejan en atención especializada. En algunos casos las hemorroides internas pueden ligarse con bandas elásticas. En caso de complicaciones o fracaso de tratamiento médico está indicada la cirugía.

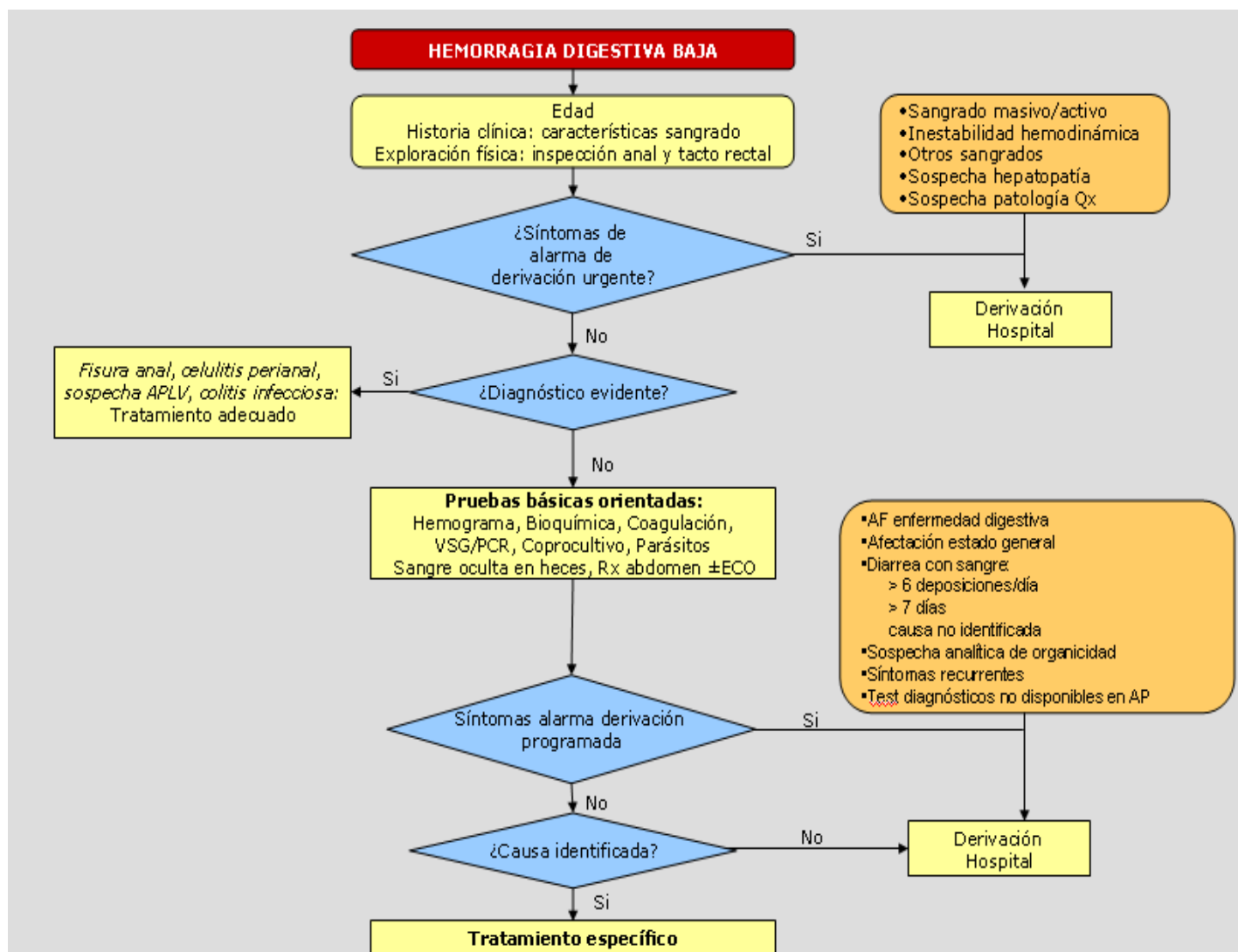
c) Infección perianal estreptocócica

Causada por el *Streptococcus pyogenes* del grupo A, puede afectar a todas las edades pero es más frecuente en niños entre 3 y 5 años. Se suele apreciar un enrojecimiento intenso de la zona perianal con fisuras múltiples. Puede provocar sangrado, picor, dolor a la defecación y estreñimiento retentivo. Puede contagiarse a hermanos y otros niños. Suele confundirse con infección por hongos o helmintos. Su tratamiento correcto evita la diseminación local o cuadros similares a escarlatina o glomerulonefritis. Se diagnostica con un exudado perianal. El tratamiento es con penicilina o macrólidos (en caso de alergia a penicilinas) durante 7-10 días. A veces se precisa tratamiento antibiótico tópico.

d) Prolapso rectal mucoso y úlcera rectal solitaria.

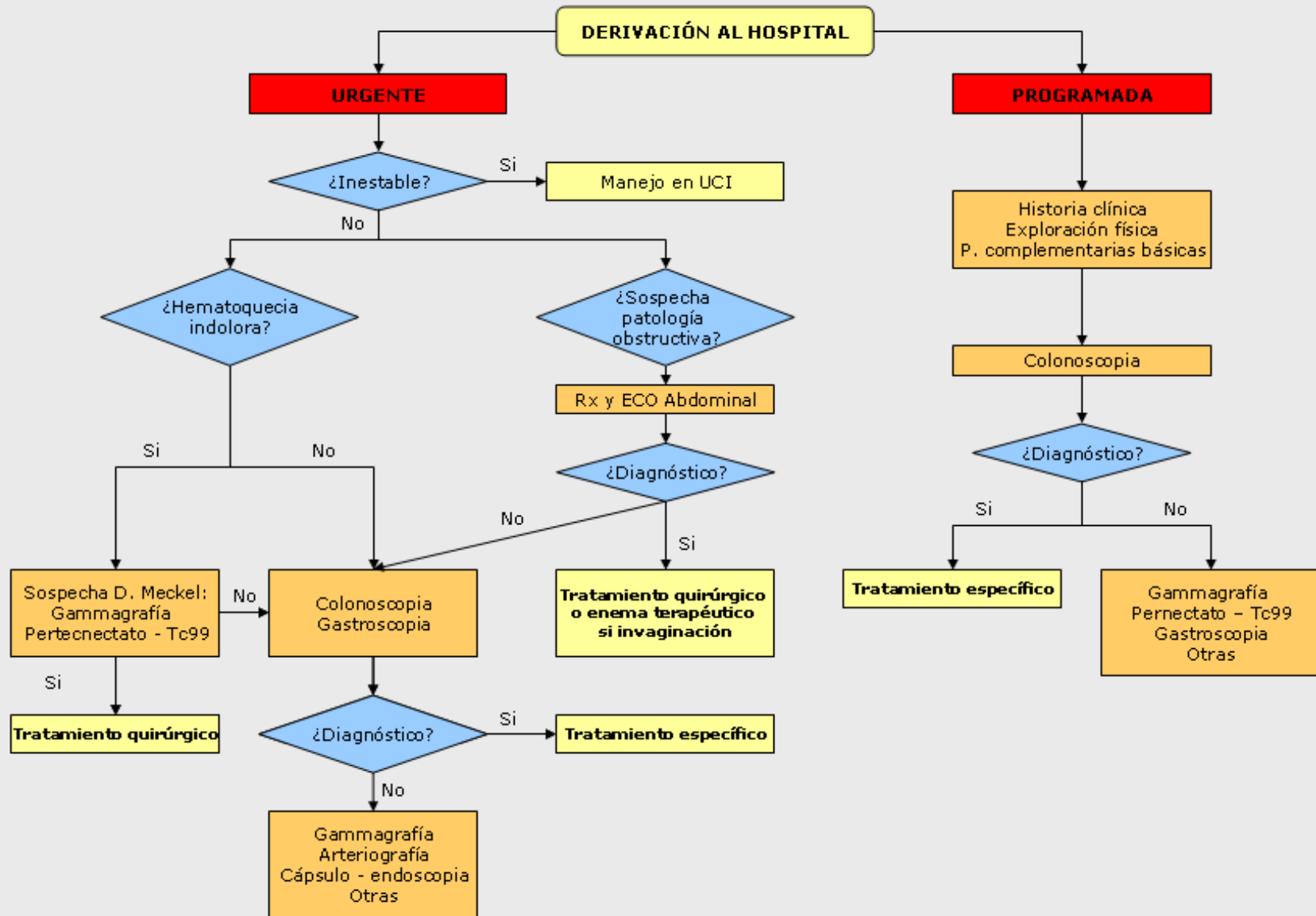
Se trata de problemas poco frecuentes producidos por el prolapso y daño secundario de la mucosa rectal anterior en pacientes con problemas defecatorios (esfuerzo intenso), que provocan sensación incompleta de defecación, disconfort rectal y urgencia junto con emisión de sangre y moco en ocasiones. Se diagnostica por rectoscopia, apreciándose úlcera única o múltiple y otras veces lesiones polipoideas rectales múltiples hiperplásicas con proliferación fibroblástica en la histología. El tratamiento es la reeducación de los hábitos de la defecación evitando el esfuerzo improductivo junto a medidas antiestreñimiento con una adecuada ingesta de fibra. En ocasiones es preciso realizar *biofeedback* o incluso tratamiento quirúrgico (rectopexia o escisión).

ALGORITMO DIAGNÓSTICO-TERAPÉUTICO DE HEMORRAGIA DIGESTIVA BAJA (1)



APLV: alergia a proteínas de leche de vaca. Qx: quirúrgica. VSG: velocidad de sedimentación, PCR: proteína C reactiva. AF: antecedentes familiares. RX: radiografía. AP: atención primaria

ALGORITMO DIAGNÓSTICO-TERAPÉUTICO DE HEMORRAGIA DIGESTIVA BAJA (2)



Anexo. PREPARACIÓN PARA COLONOSCOPIA

El gastroenterólogo infantil ha recomendado a su hijo la realización de una colonoscopia.

La colonoscopia consiste en la introducción de un tubo flexible a través del ano con una cámara y una luz, para identificar cuál puede ser la causa de los síntomas que presenta su hijo.

Para realizarla adecuadamente es necesaria una preparación previa del colon que permita la correcta visualización de sus paredes. La preparación es variable según la edad, grado de cooperación del niño y también entre los distintos hospitales. Suele consistir en una dieta exenta en residuos y la administración de laxantes orales no absorbibles (polietilenglicol o PEG), o estimulantes (bisacodilo, senna...). El efecto es producir diarrea para eliminar las heces del colon. También puede ser necesario para ello el uso de enemas.

La mala preparación puede ocasionar una exploración deficiente, aumentar las complicaciones y, en ocasiones, la necesidad de repetir la exploración.

Recomendaciones dietéticas:

En los niños menores de 2 años es suficiente sustituir la dieta habitual por líquidos claros durante las 12-24 horas previas a la exploración.

En niños mayores el **día antes** la dieta a seguir será:

- **Puede tomar:** Caldos, arroz, pasta, carne y pescado (a la plancha o hervido, no en salsa o guisado), huevos, galletas sin fibra, pan tostado, zumos filtrados, café, té o bebidas sin gas.
- **No puede tomar:** verduras, legumbres, ensaladas, frutas, grasas, leche, pasteles, chocolate o bebida con gas.
- **Beber abundante líquido.**

En caso de que su hijo sea estreñido deberá realizar esta dieta durante 2 o 3 días. Puede tomar líquidos claros hasta 6 horas antes del procedimiento.

Laxantes:

1. En menores de 2 años en general será suficiente la administración de enemas de suero salino fisiológico (evitar los enemas de fosfato hipertónico) junto con las recomendaciones expuestas anteriormente.
2. En niños mayores la preparación será individualizada según edad y cooperación del niño.
3. **Soluciones de PEG** de alto o bajo volumen.
 - a. El polvo de PEG se mezcla con agua, siguiendo las instrucciones del sobre. No es recomendable usar para su preparación soluciones para deportistas con el objetivo de mejorar su sabor.
 - b. Para ser efectivas debe ingerirse la solución en un tiempo relativamente corto, entre 4 y 6 horas, la tarde antes del procedimiento, si éste es por la mañana. El volumen a ingerir dependerá del peso de su hijo: varía entre 1 litro y medio para pesos por debajo de 20 kg, hasta 4 litros para pesos mayores de 50 kg. El sabor puede provocar rechazo y presentar náuseas, vómitos y dolor abdominal por lo que en general puede ser necesario **su ingreso en el hospital** para asegurar la correcta preparación incluso con la administración por sonda nasogástrica.

4. Los laxantes estimulantes (procinéticos, bisacodilo,) o los enemas, serán usados individualmente.

Situaciones especiales:

En caso de que su hijo sea diabético, tenga una cardiopatía o reciba anticoagulantes su médico le informará de las variaciones sobre las recomendaciones expuestas.

Tabla. Preparaciones disponibles para la colonoscopia		
Producto	Composición	Dosis
Moviprep ^R	<p>Sobre A:</p> <ul style="list-style-type: none"> • PEG 3350 (100 gr) • Sulfato sódico (7,5 gr) • Cloruro sódico (2,691 gr) • Cloruro potásico (1,015 gr) <p>Sobre B:</p> <ul style="list-style-type: none"> • Acido ascórbico (4,7 gr) • Ascorbato sódico (5,9 gr) • Saborizante limón • Aspartamo y acesulfamo potásico como edulcorantes. 	<p>Dosis de 1,5-3 gr/Kg/día de solución al 10% (10 gr por cada 100cc) en dos tomas separadas al menos 4 horas o en pequeñas cantidades (4-8cc/Kg, máximo 250cc) cada 10 minutos.</p> <p>Modo de preparación: Sobre A + Sobre B en 1 litro de agua y disolver</p>
Movicol ^R Pediátrico y Adulto	<ul style="list-style-type: none"> • Macrogol (PEG 3350) 6,563 gr (sobre Pediátrico), 13,125 gr (sobre adultos) <p>Concentración iónica final:</p> <ul style="list-style-type: none"> • Na 65 mmol/L • Cl 53 mmol/L • K 5,4 mmol/L • Bicarbonato 17 mmol/L 	<p>Diluir 4 sobres pediátricos o 2 sobres de adulto en un vaso de agua (250cc) e ir aumentando de 2 en 2 (1 si sobres de adulto) diariamente hasta deposiciones claras (4 días antes del procedimiento).</p>
Evacuante Bohn ^R Casenglicol ^R	<ul style="list-style-type: none"> • 1 sobre PEG 4000 15 gr 	<p>Diluir un sobre en 250cc de agua (solución al 6%). Administrar hasta un total de 16 sobres (4 litros) a razón de 1 sobre cada 15 minutos. (> 50kg). Ajustar el volumen por toma según el peso del niño.</p>

Para consultar las dosis de los laxantes (bisacodilo, senósidos...) se remite al protocolo Gastrosur de Estreñimiento 2007.

No se recomiendan para la preparación laxantes osmóticos del tipo lactulosa y lactitol por su fermentación colónica y potencial producción de gas (igual que el uso de soluciones de deportistas para mejorar el sabor).

BIBLIOGRAFIA

1. Boyle JT. Gastrointestinal bleeding in infants and children *Pediatr Rev* 2008;29;39-52
2. Leung AKC, Wong AL. Lower gastrointestinal bleeding in children. *Pediatric Emergency Care* 2002;18:319-323
3. Chris Ramsook C, et al. Approach to lower gastrointestinal bleeding in children. UpToDate (última revisión de mayo 2010)
4. Barnert J, Messmann H. Diagnosis and management of lower gastrointestinal bleeding. *Nat Rev Gastroenterol hepatol* 2009; 6: 637-646.
5. Murphy M.S. Management of bloody diarrhoea in children in primary care. *BMJ* 2008; 336:1010-1015.
6. Ramos Espada J.M; Calabuig Sánchez M. Capítulo 6. Hemorragia digestiva en Pediatría. En: Sociedad Española de Gastroenterología, Hepatología y Nutrición Pediátrica. Tratamiento en gastroenterología hepatología y nutrición pediátrica. 2ª edición. Madrid. Ed Ergon. 2008, p 63-77.
7. Albert de La Torre L, Roa Francia MA. Gastroenteritis aguda. Guía ABE (<http://www.guia-abe.es>)
8. M L. García Balbuena. Puesta al día en gastroenteritis aguda: cambios epidemiológicos, manejo terapéutico y preventivo desde atención primaria. *Form Act Pediatr Aten Prim* 2009;2:81-88
9. Vandenplas Y, Brueton M, Dupont Ch, Hill D, Isolauri E, Koletzko S, et al. Guidelines for the diagnosis and management of cow's milk protein allergy in infants. *Arch Dis Child* 2007;92:902-908
10. Arvola T, Ruuska T, Keränen J, Hyöty H, Salminen S, Isolauri E. Rectal bleeding in infancy: Clinical, allergological, an microbiological examination. *Pediatrics* 2010;117:e760-e768
11. Lehman R, Pinder S. Streptococcal perianal infection in children. *BMJ* 2009;338:1201-1202
12. Stites T, Lund D P. Common anorectal problems. *Sem Pediatr Surg* 2007; 16: 71-78
13. Kestgar AS. Solitary rectal ulcer syndrome in children. *Eur J Gastroenterol Hepatol* 2008; 20:89-92
14. Nelson R. Nonsurgical therapy for anal fissure. *Cochrane database Syst Rev* 2006; 4: CD003431
15. American Gastroenterological Association Medical Position Statement: Diagnosis and Care of Patients With Anal Fissure. *Gastroenterology* 2003; 124:233-234
16. Kenny SE, Irvine T, Driver CP, et al. Double blind randomized controlled trial of topical glyceryl trinitrate in anal fissure. *Arch Dis Childhood* 2001;85:404-7
17. Fernández García MI, Albornoz López R, Pérez Rodrigo I; Abellón Ruiz J. Efficacy and safety of topical diltiazem 2% in anal fissure. *Fam Hosp* 2009; 33: 80-88
18. Sonmez K, Demmirogullan B, Ekingen G, et al. Randomized placebo controlled treatment of anal fissure by lidocaine, EMLA and GTN in children. *J Pediatr Surg* 2002;37:1313-6
19. Golladay ES. Outpatient adolescents surgical problems. *Adolesc Med Clin* 2004; 15: 503-20
20. RockeyDc. Occult and obscure gastrointestinal bleeding: causes and clinical management. *Nat Rev Gastroenterol Hepatol* 2010; 265-279
21. de Ridder, L, Van Lingen, AV, Taminiou J, Benninga, M. Rectal bleeding in children: endoscopic evaluation revisited. *Eur J Gastroenterol & Hepatol* 2007; 19: 317-320.
22. Strate L, Naumann C. The role of colonoscopy and radiological procedures in the management of acute lower gastrointestinal bleeding. *Clin Gastroenterol Hepatol* 2010; 8: 333-343.
23. ASGE. Modifications in endoscopic practice for pediatric patients. *Gastrointestinal endoscopy* 2008;67: 1-9.
24. Hunter A, Mamula P. Bowel preparation for pediatric colonoscopy procedures. *J Pediatr Gastroenterol Nutr* 2010; 51:254-261.
25. Adamiak T, Altaf M et al. One-day bowel preparation with polyethylene glycol 3350: an effective regimen for colonoscopy in children. *Gastrointestinal Endosc* 2010; 71:573-7.
26. Turck D, Michaud L. Lower Gastrointestinal Bleeding. En Kleimnman, Goulet, Mieli-Vergagni, Sanderson, Sherman, Shneider eds. Walker's Pediatric Gastrointestinal Disease. Physiology, Diagnosis, Management. 5TH ED. People's Medical Publishing House. Shelton, CT. 2008. Pag 1309-1319